# CURIOSO CASO DE

# MIOPERICARDITIS AGUDA

HOSPITAL UNIVERSITARIO ÁLVARO CUNQUEIRO (Área de Cardiología) · EOXI VIGO

**SESIÓN MORBIMORTALIDAD 2018/19**

**Dr. JAMHOUR CHELH, Karim**

MIR-III Cardiología

**Jueves, 20 de Diciembre de 2018**

Área de Cardioloxía
Complexo Hospitalario Universitario de Vigo

Portrait of an Old Woman.
Christian Seybold, German.
Harvard Art Museums

- Mujer, 60 años. Ama de casa.
- NO antecedentes cardiológicos de interés
- Asma alérgico. NO otros antecedentes médicos de interés
- QX: *hallux valgus* izquierdo en 2017
- **Alergia al látex**

5 días de malestar general progresivo con poliartralgia simétrica (ambos pies en 1ª MTF; MCF e IF de los 3 primeros dedos de la mano) con dolor y calor local. Febrícula de hasta 37.2ºC.

Dolor torácico opresivo precordial a punta de dedo que empeora con el decúbito e inspiración. Mejoró con AINE.

✓ 121/76 mmHg; 101 lpm RS; afebril 36.6ºC; SatO2 98% basal eupneica
✓ Rítmica, taquicárdica, soplo foco en pulmonar, MVC sin sonidos patológicos. NO datos de fallo cardíaco. Inflamación MCF y IFP bilateral. NO datos de bajo gasto, buena perfusión distal. Pulsos conservados.

# CURIOSO CASO DE **MIOPERICARDITIS AGUDA**

- Cr 0.61; U 42; Na 142; K 3.2; eTFG 98.5 mL/min/1,73 $m^2$
- PCR 245.2; VSG 79;; L 13250 y neutrofilia (87%)

Hb 13.2; Hto 39; VCM 86.4, sin coagulopatía

**TnI: 0.8**

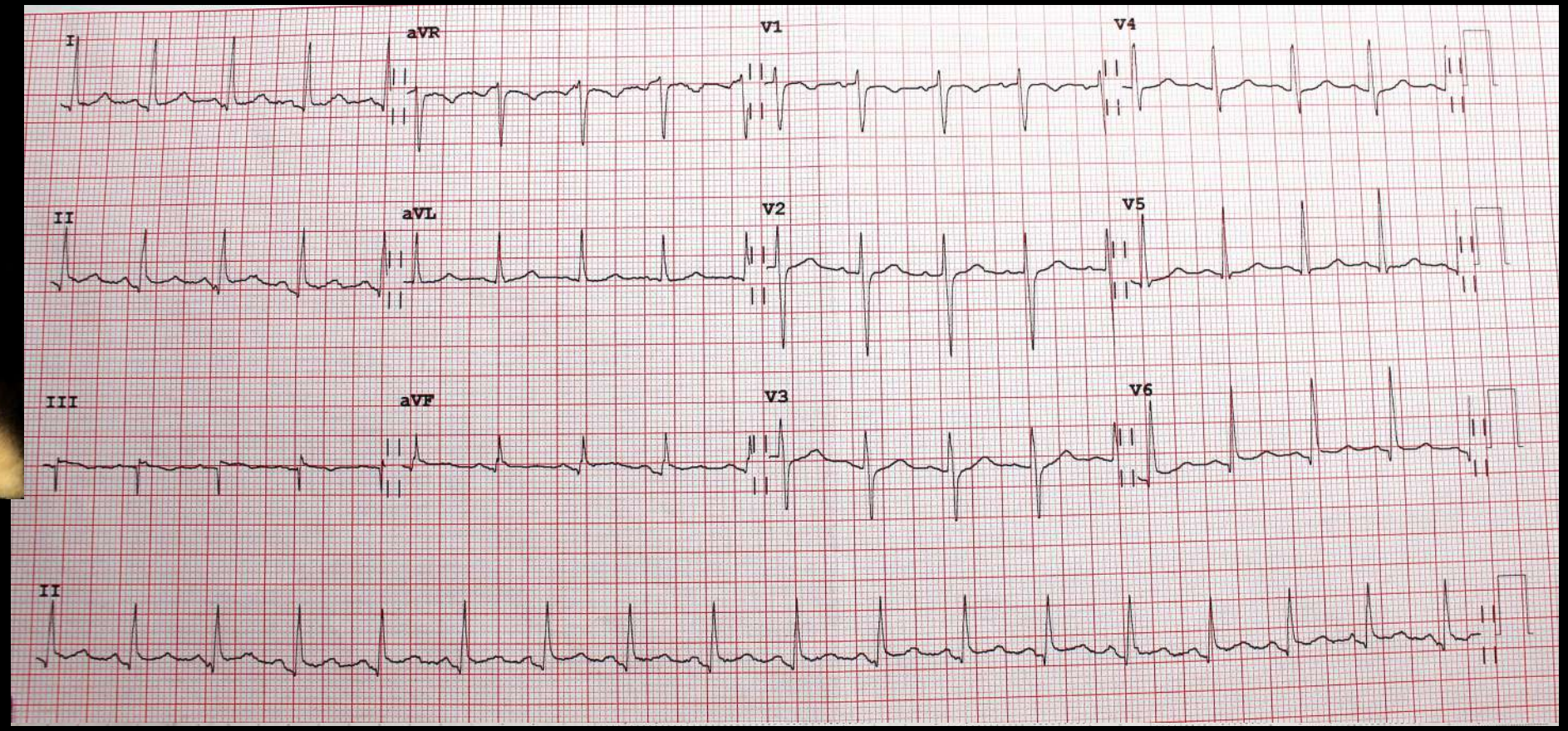


Portrait of an Old Woman.
Christian Seybold, German.
Harvard Art Museums

## Curso evolutivo, *¿Cómo sucedieron las cosas?*



# HALLAZGOS ECOCARDIOGRÁFICOS_

# Curso evolutivo, *¿Cómo sucedieron las cosas?*

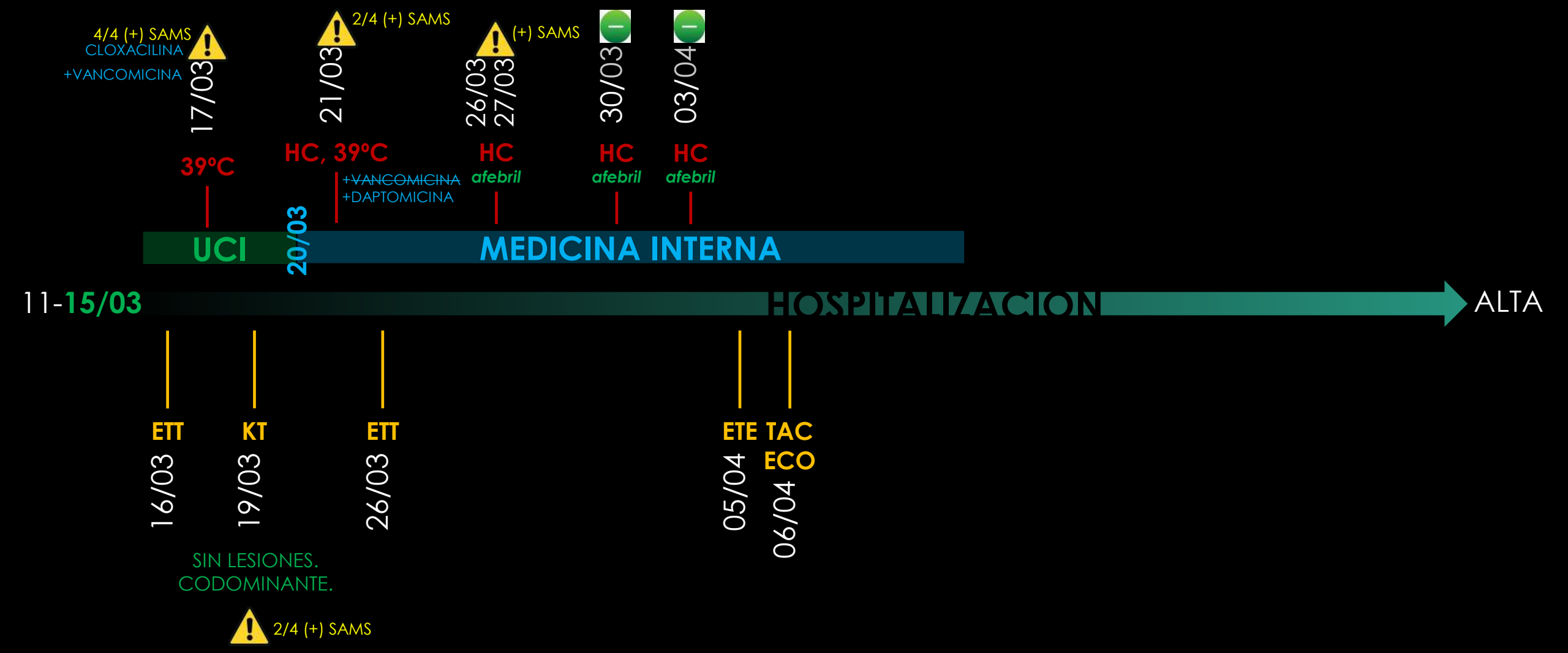

## Curso evolutivo, *¿Cómo sucedieron las cosas?*

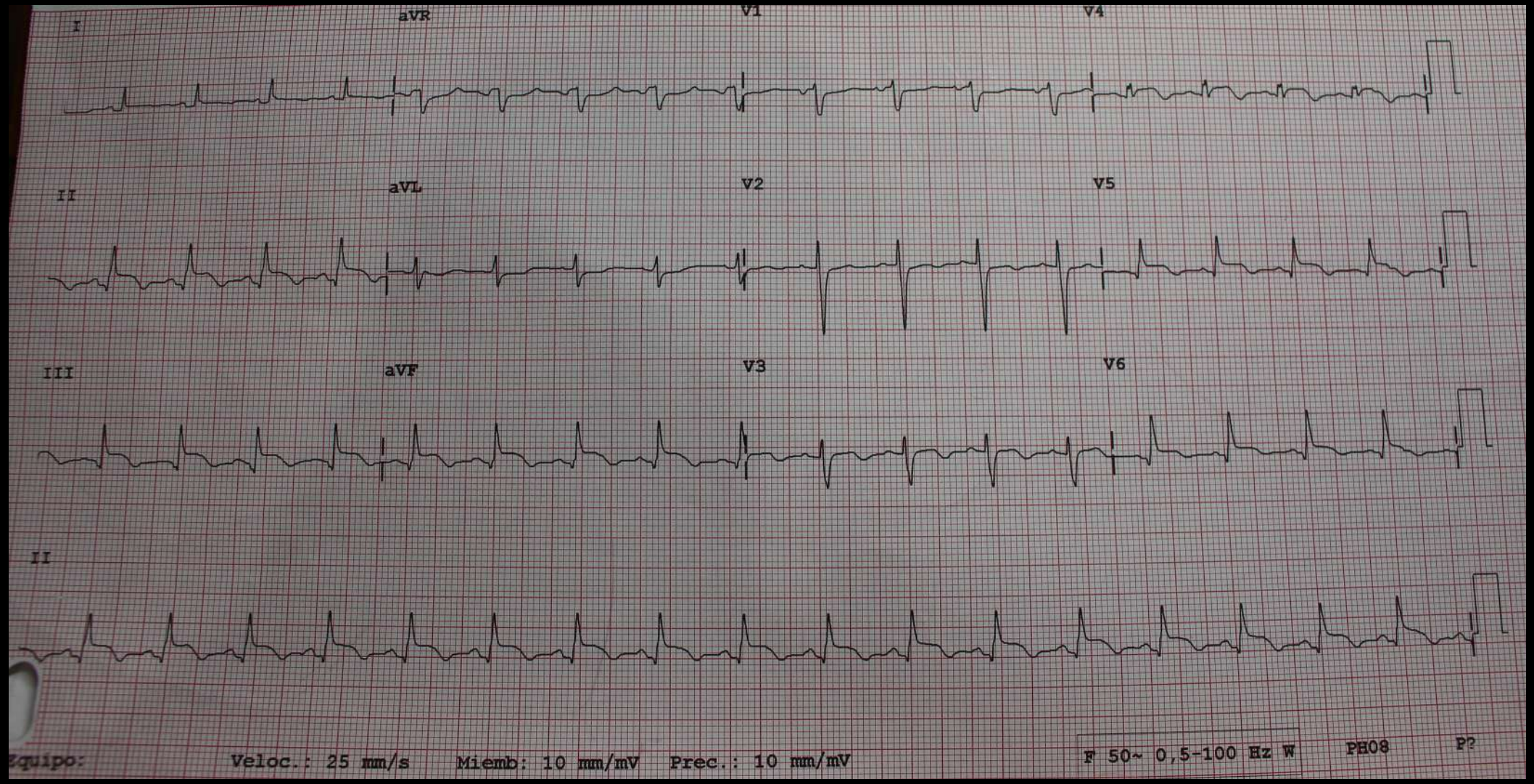

## Curso evolutivo, *¿Cómo sucedieron las cosas?*

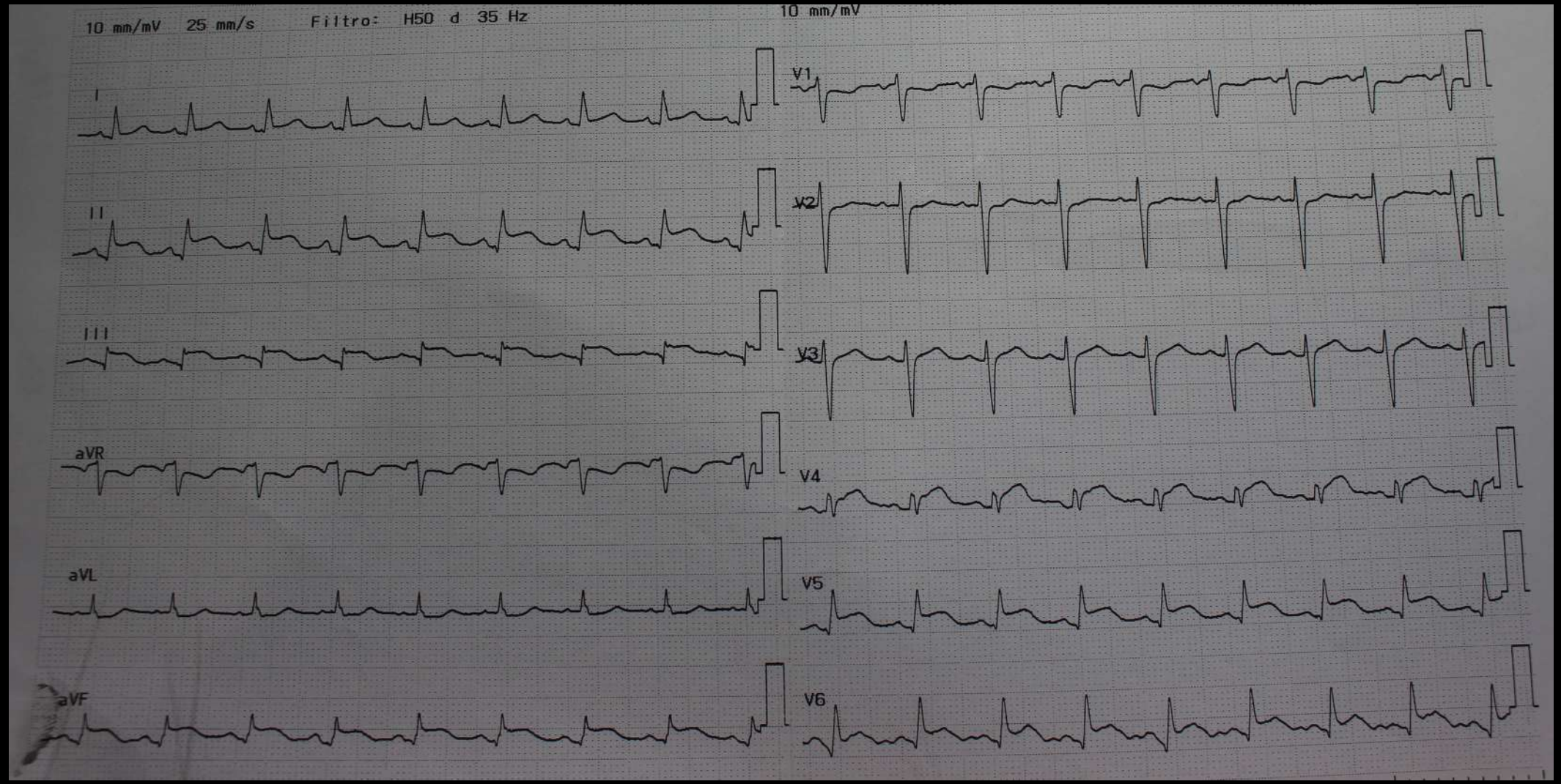

# Curso evolutivo, *¿Cómo sucedieron las cosas?*

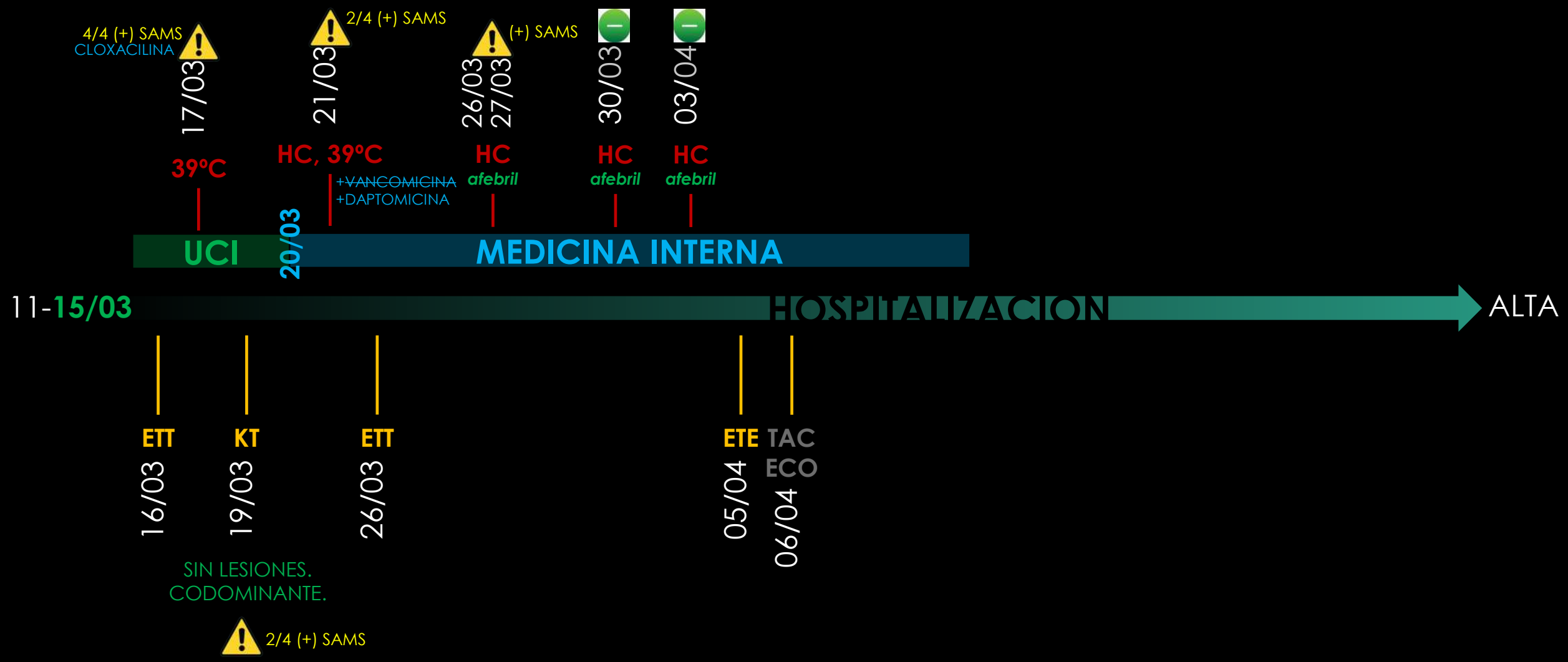

# HALLAZGOS ECOCARDIOGRÁFICOS_

# HALLAZGOS ECOCARDIOGRÁFICOS_

# HALLAZGOS ECOCARDIOGRÁFICOS_

# HALLAZGOS ECOCARDIOGRÁFICOS_

# Curso evolutivo, *¿Cómo sucedieron las cosas?*

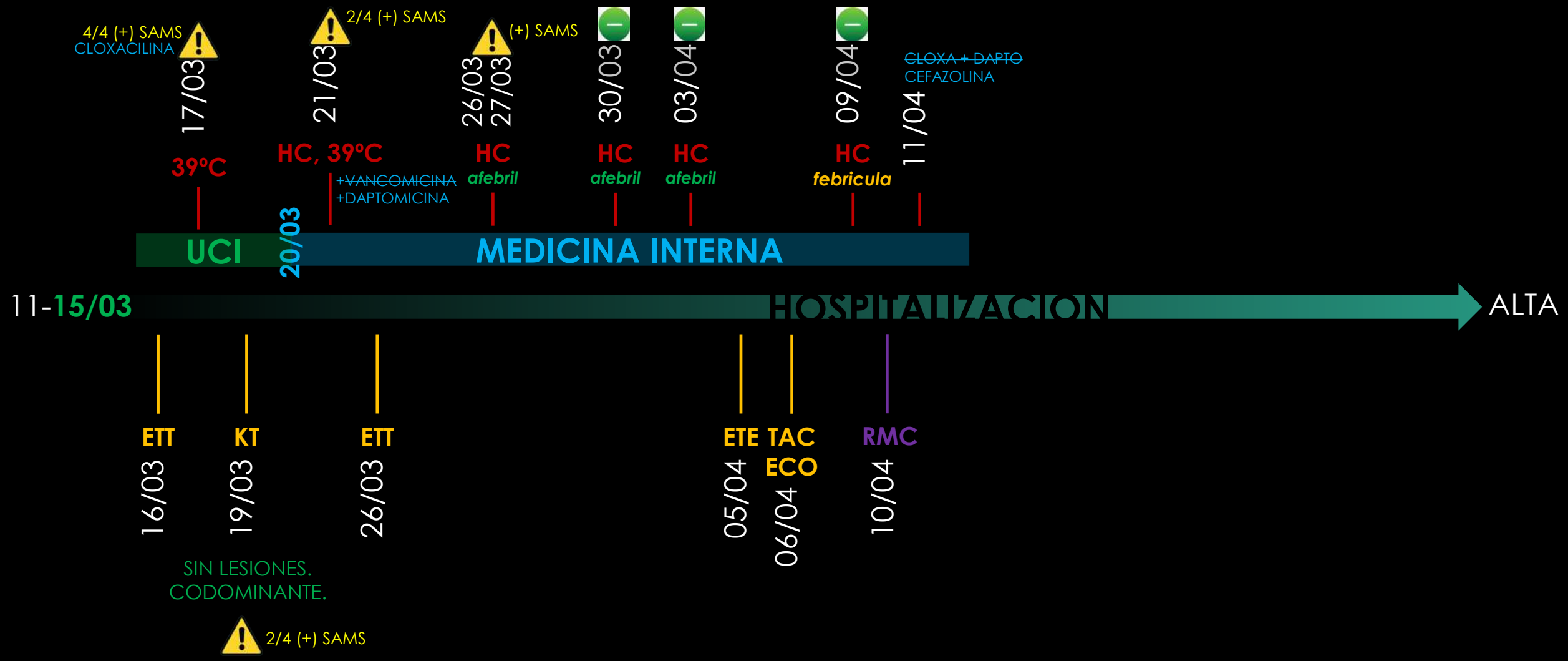

# HALLAZGOS CARDIORRESONANCIA_

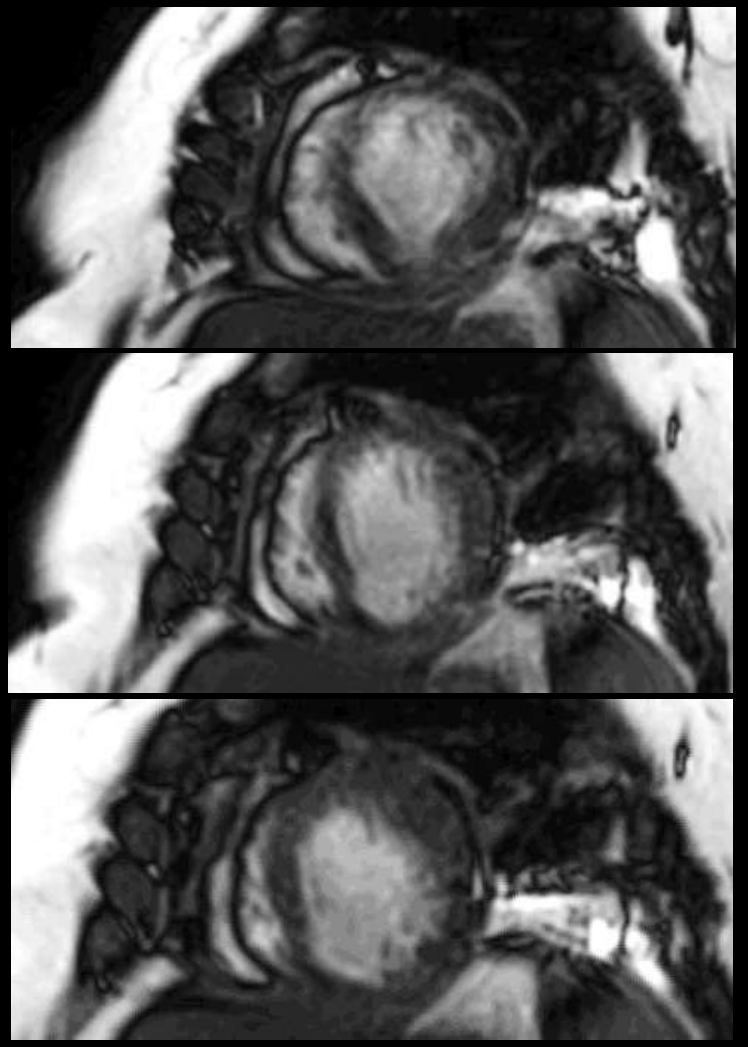

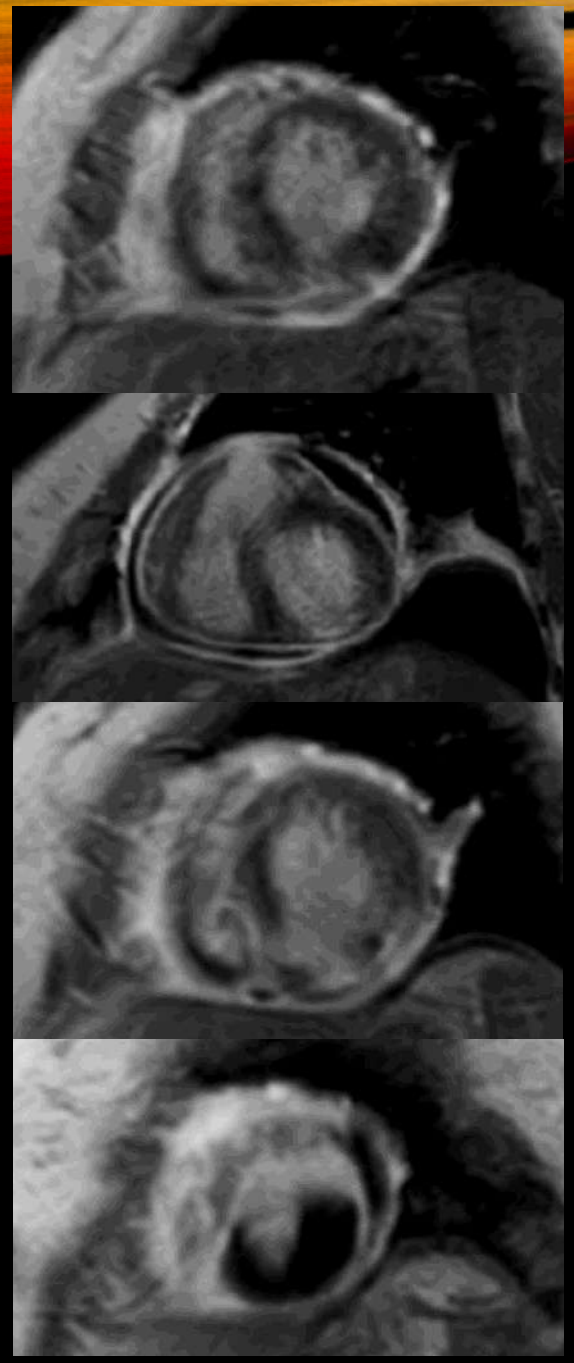

# HALLAZGOS CARDIORRESONANCIA_

# HALLAZGOS CARDIORRESONANCIA_



## Curso evolutivo, *¿Cómo sucedieron las cosas?*

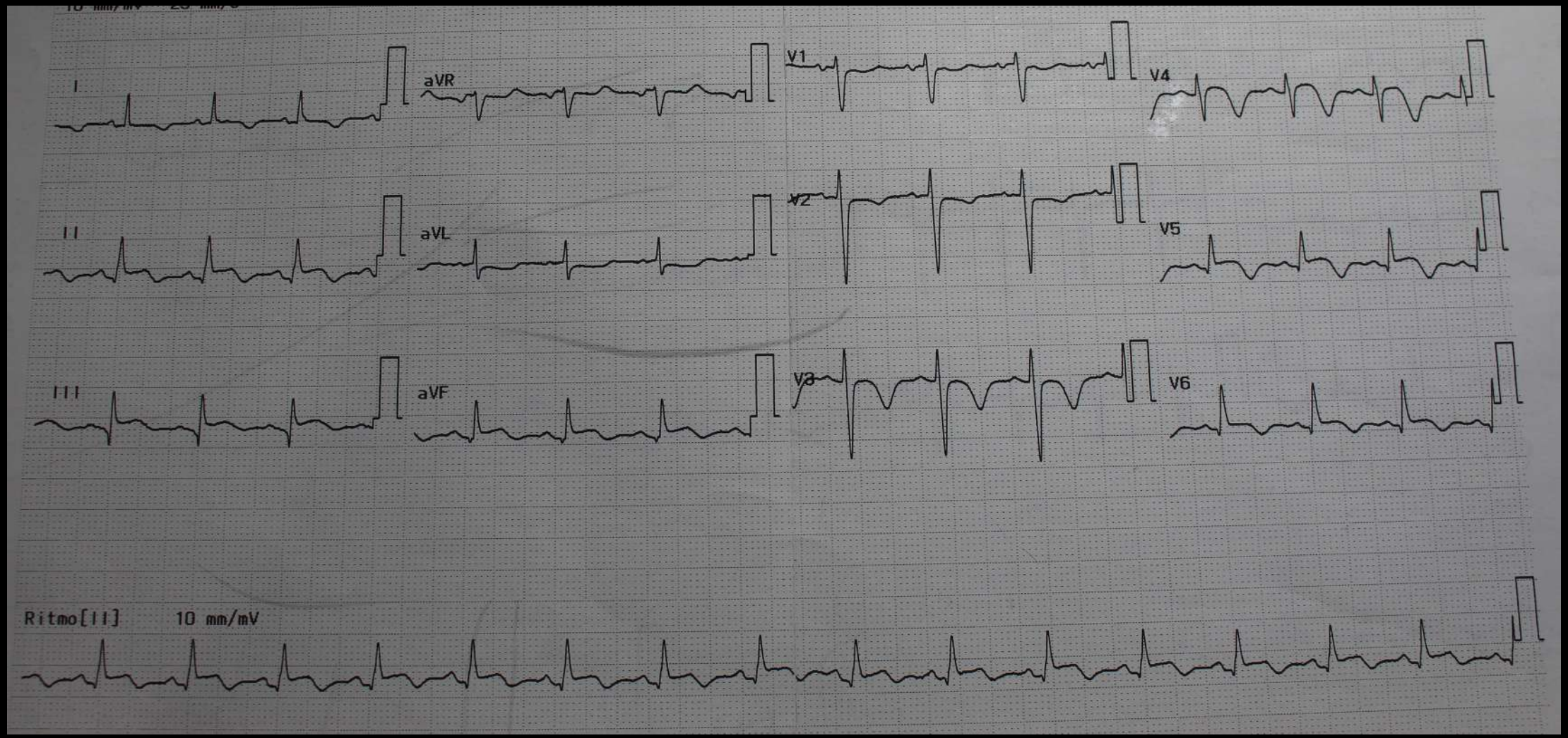

# Curso evolutivo, *¿Cómo sucedieron las cosas?*

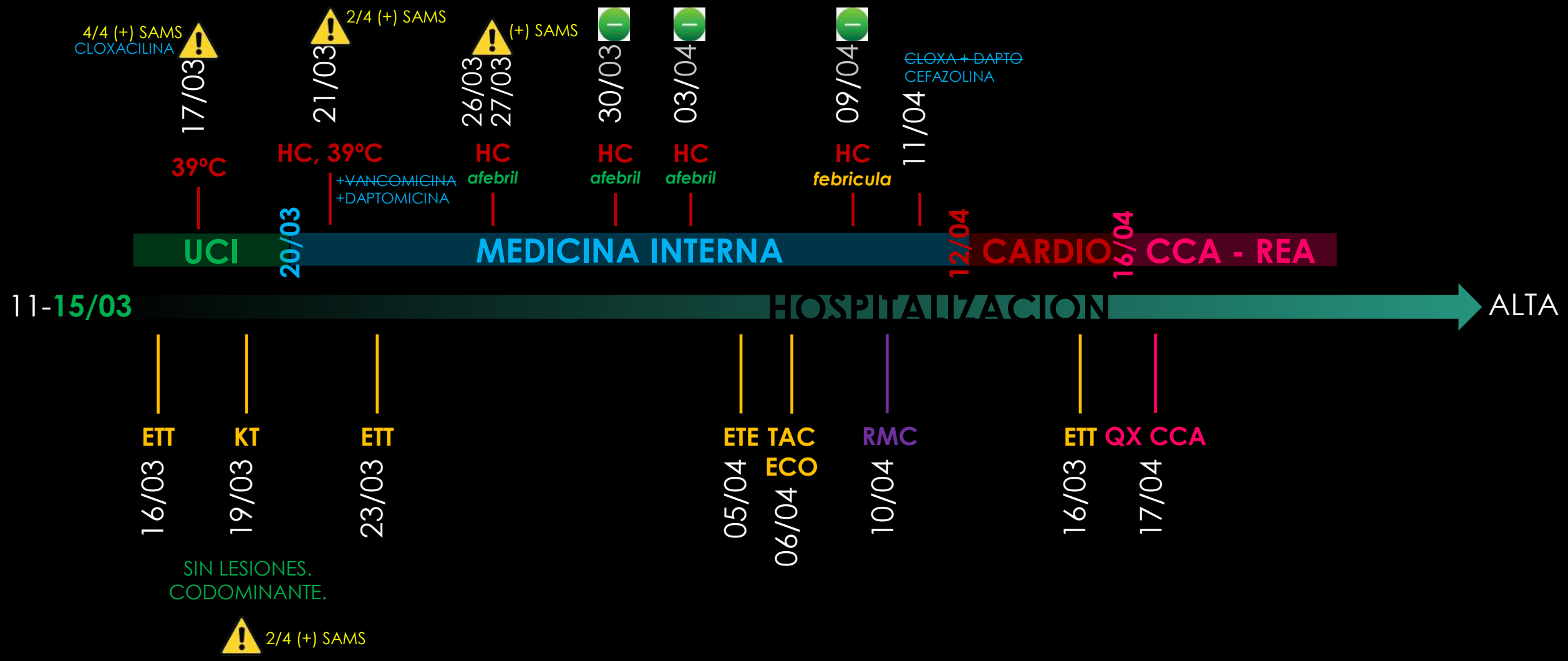

# CURIOSO CASO DE **MIOPERICARDITIS AGUDA**

Por cortesía del Dr. Julio César Lugo Adan . Servicio de Cirugía Cardiovascular del Hospital Universitario Álvaro Cunqueiro de Vigo.

# Curso evolutivo: *¿Cómo sudedieron las cosas?*

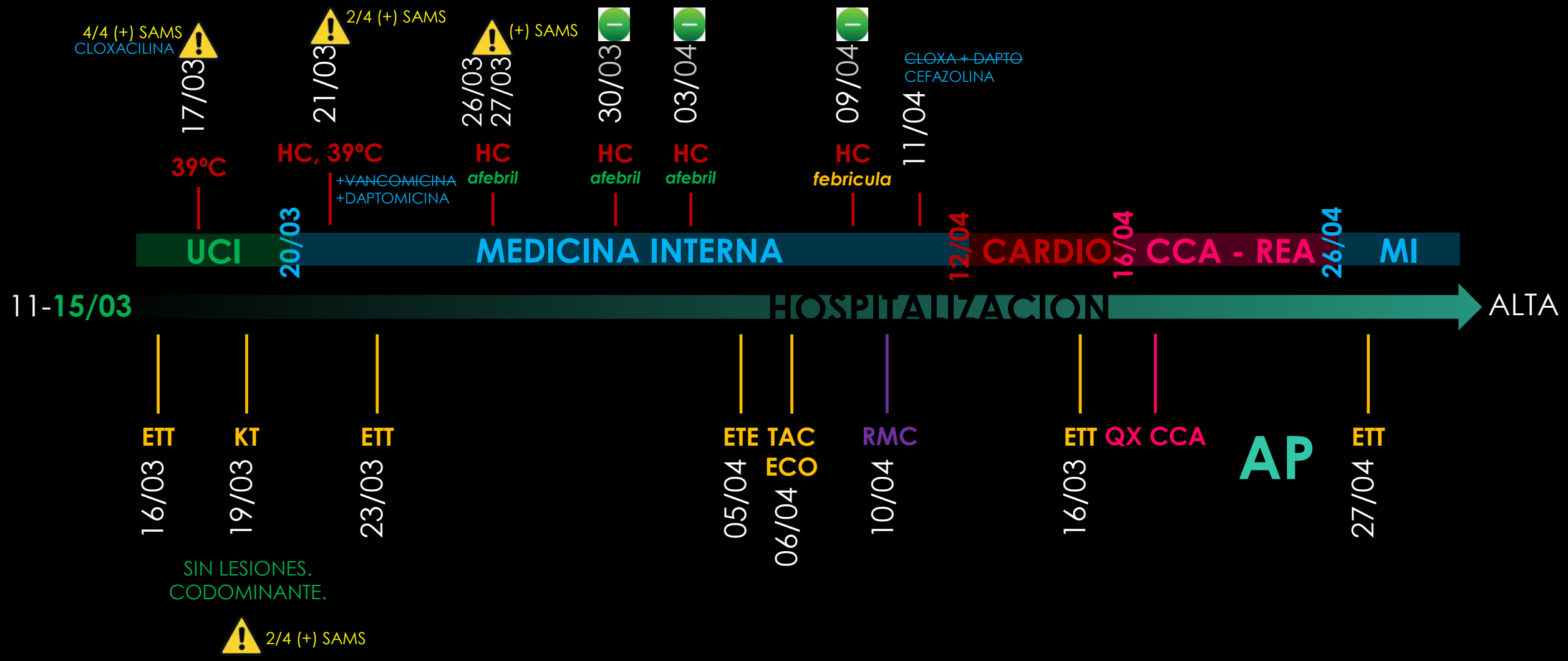

# AP



## Curso evolutivo, *¿Cómo sucedieron las cosas?*

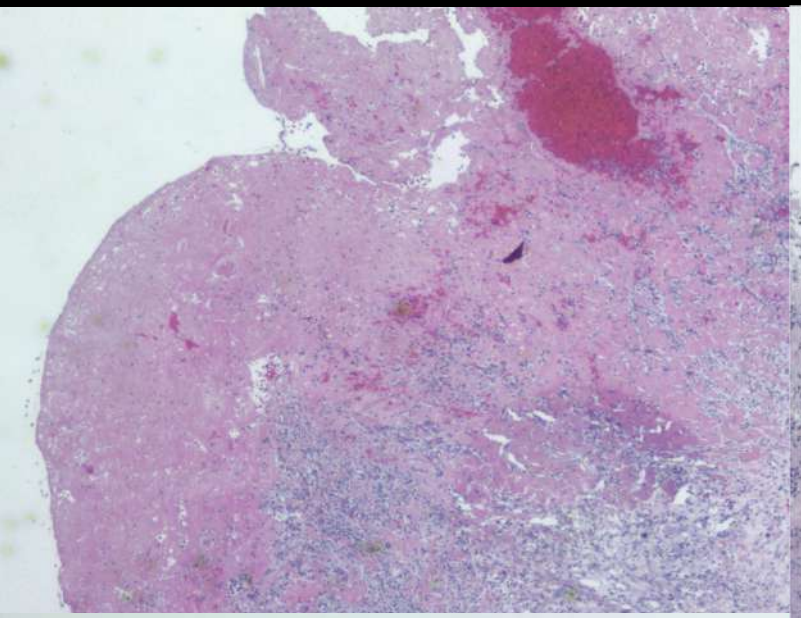

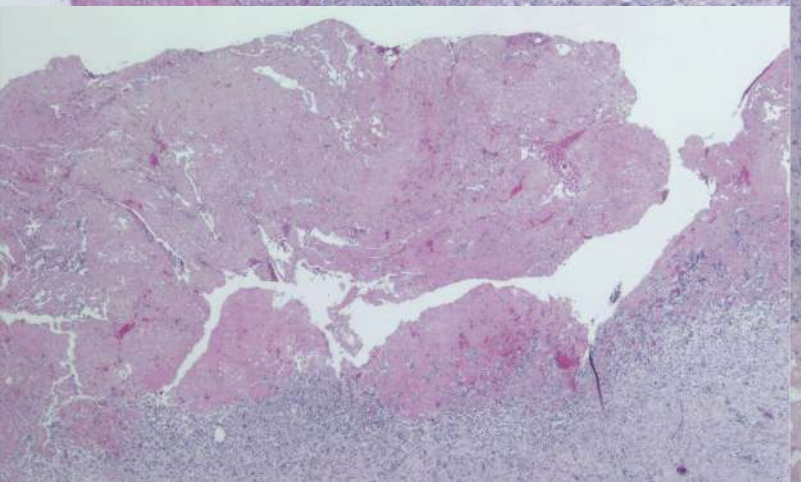

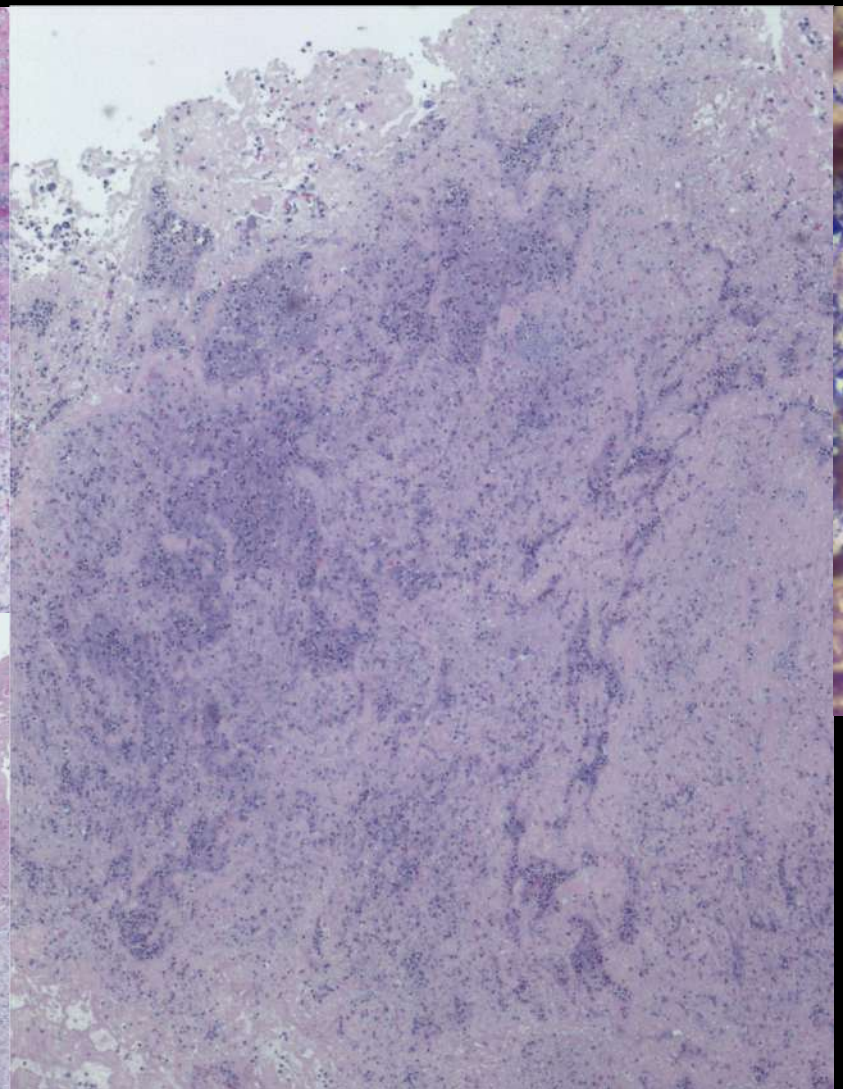

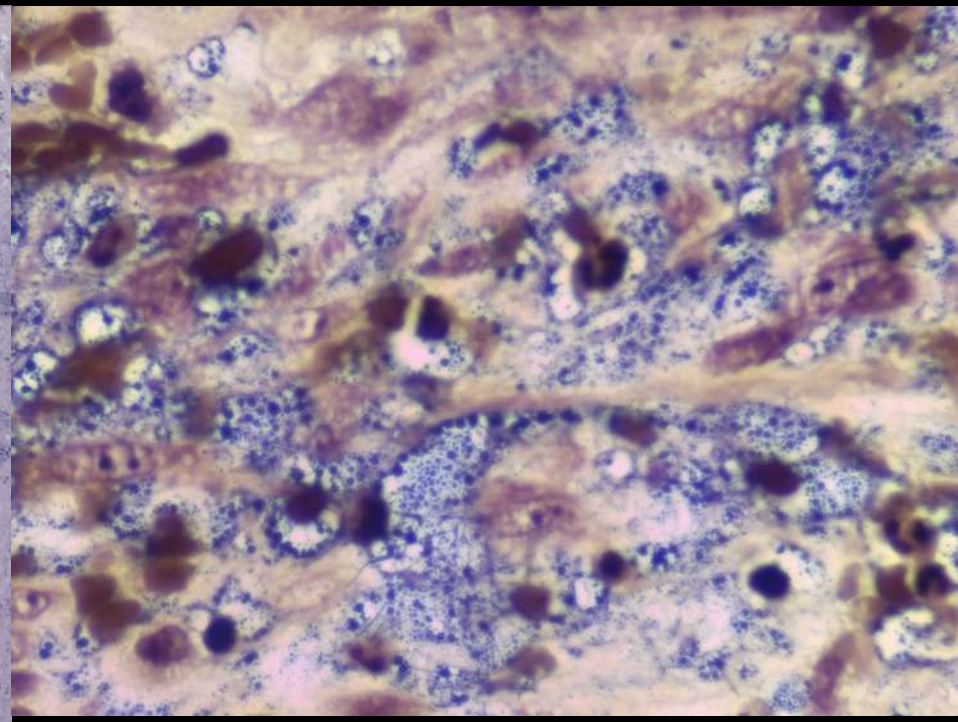

Por cortesía del Dra. Pilar San Miguel Frailer. Servicio de Anantomía Patológica del Hospital Universitario Álvaro Cunqueiro de Vigo.

## ¿Qué tenemos?_

- ✓ Fiebre mantenida a pesar de tratamiento antibiótico.
- ✓ Bacteriemia persistente a pesar de antibioterapia.
- ✓ Imagen compatible con vegetación sobre valva septal de válvula pulmonar.
- ✓ Imagen compatible con inflamación miopericárdica y pseudoaneurisma apical inferior.
- ✓ Cultivos negativos sobre tejido endocárdico y vegetación de válvula pulmonar.
- ✓ Vegetación con áreas de abscesos y abundantes cocos Gram positivos.
- ✓ Trombo fibrinohemático coagulado con abundantes cocos Gram positivos.

# Bacteriemia por *S. aureus*

**ENDOCARDITIS PULMONAR POR *Staphylococcus aureus* METICILIN-SENSIBLE COMPLICADA CON MIOPERICARDITIS AGUDA Y PSEUDONAEURISMA VENTRICULAR APICAL PROGRESIVO**

## ¿Qué sabemos?_

- ✓ La endocarditis sobre válvula pulmonar nativa es una entidad muy rara ≈ 1-2%
- ✓ Habitualmente se asocia a factores predisponentes como: UDVP o cardiopatía congénita
- ✓ Es mucho más raro que debuten/se compliquen con pseudoaneurisma ventricular infectivo
- ✓ Evidencia limitada: serie de casos o case-reports
- ✓ *Un reto*: ausencia de soplo, sin fenómenos embolicos pulmonares, sin factores predisponentes

- ✓ S. aureus MS está aumentando su incidencia globalmente. Se considera el principal agente etiológico en la EI sobre VN. Se reporta una prevalencia media de cepas SAMS ≈ 79%
- ✓ Válvula aórtica en contexto de EI por SAMS presenta una prevalencia media 22%
- ✓ La adquisición en la comunidad es la preponderante, 75% no existe puerta de entrada
- ✓ A menudo el evento clínico principal es la bacteriemia = factor de riesgo de par EI

- ✓ La EI complicada con PA = elevada tasa de mortalidad, sobre todo sin cirugía
- ✓ *La clave*: Cirugía temprana + AB continua durante 4 meses tras la cirugía + control por ETT

## REFLEXIÓN FINAL_

- ✓ Se trata de un inusual caso de EI sobre valvula pulmonar nativa sin FP con datos clínicos de miopericarditis, derrame pericárdico, neumonía, monoartritis de hombro y que se complica con una pseudoaneurisma ventricular infeccioso rápidamente progresivo.
- ✓ La fiebre y la bacteriemia persistente son sugestivos de infección no controlada y en definitiva de complicación séptica subyacente: *screening* por ecocardiografía
- ✓ La EI continúa siendo un reto diagnóstico en la práctica clínica diaria con un gran componente clínico y que muchas veces resulta de la confluencia de diferentes entidades bajo un común denominador, en este caso una bacteriemia por Staphylococcus aureus.

# REFERENCIAS BIBILIOGRÁFICAS_


1. Nakamura K, Satomi G, Sakai T, Ando M, Hashimoto A, Koyanagi H, Hirosawa K, Takao A. Clinical and echocardiographic features of pulmonary valve endocarditis. Circulation 1983;67:198e204.
2. Cassling RS, Rogler WC, McManus BM. Isolated pulmonic valve infective endocarditis: a diagnostically elusive entity. Am Heart J 1985;109:558e567.
3. Moraes AN, Ferreira AG Jr, Ferreira SM. Left ventricular pseudoaneurysm complicating infective pericarditis. Heart. 1999 Sep;82(3):393-4.
4. Ramadan FB, Beanlands DS, Burwash IG. Isolated pulmonic valve endocarditis in healthy hearts: a case report and review of the literature. Can J Cardiol 2000;16:1282e1288.
5. Akram M, Khan IA. Isolated pulmonic valve endocarditis caused by group B streprococcus (Streptococcus agalactiae): a case report and literature review. Angiology. 2001 Mar;52(3):211-5.
6. Hamza N1, Ortiz J, Bonomo RA. Isolated pulmonic valve infective endocarditis: a persistent challenge. Infection. 2004 Jun;32(3):170-5.
7. Ritu Sachdeva, MD and Michiaki Imamura, MD. Left Ventricular Pseudoaneurysm: A Rare Complication of Infective Endocarditis. World J Pediatr Congenit Heart Surg. (2011).
8. 0Kolste HJ, Salzberg SP, Planken RN, Symersky P. Unusual complication after infective endocarditis: pseudo-aneurysm of the left ventricle. Eur Heart J. 2013 Jun;34(24):1799. doi: 10.1093/eurheartj/eht143. Epub 2013 Apr 25.
9. Wei W, Hui C, Sheng-Yu W, Xin D. Uncommon cause of left ventricular pseudoaneurysm: case report and review of literature. Thorac Cardiovasc Surg. 2014 Jun;62(4):375-7.
10. Yeh TC, Liu CP, Tseng CJ, Can PR, Liou JC. Left Ventricular Pseudoaneurysm Caused by Infective Endocarditis. Acta Cardiol Sin. 2014 Jul;30(4):346-9.
11. Miranda WR et al. Infective Endocarditis Involving the Pulmonary Valve. Am J Cardiol. (2015)
12. Tarmiz A, Mgarrech I, Slim M, Hlima NB, Kortas C, Jerbi S. Acute pulmonic valve endocarditis. Pan Afr Med J. 2016 Dec 6;25:209.
13. Vrettos A, Mota P, Nash J, Thorp I, Baghai M, Baghai M. Pneumococcal pulmonary valve endocarditis. Echo Res Pract. 2017 Jun 20.

# CURIOSO CASO DE MIOPERICARDITIS AGUDA

## GRACIAS POR SU ATENCIÓN

Jueves, 20 de Diciembre de 2018

Área de Cardioloxía
Complexo Hospitalario
Universitario de Vigo